


Universidad Autónoma de San Luis Potosí  
Facultad de Ciencias Químicas  
Laboratorio de Bacteriología Clínica



# *Neisseria gonorrhoeae*

Alumno: Paulina Olivo Fat  
Maestros: Juana Tovar Oviedo  
Gloria Alejandra Martínez Tovar  
Grupo de 1:00 a 2:00

Nombre del paciente	Frodolfo Hernández Silos
Clave	RHS130501
Ubicación	Consulta externa
Fecha de colección	08-10-2018
Hora	09:00
Espécimen	Exudado Uretral
Dx presuntivo	Gonorrea



17 años  
Presenta:

- Secreción purulenta y sanguinolenta del glande
- Dolor y ardor intenso al orinar

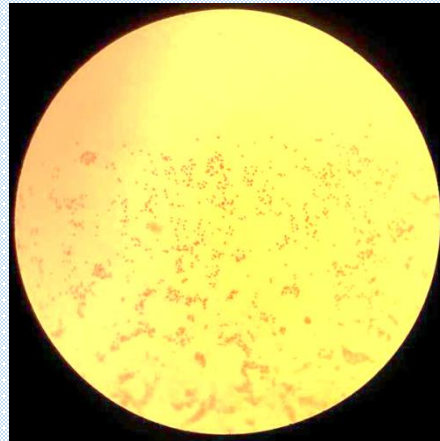
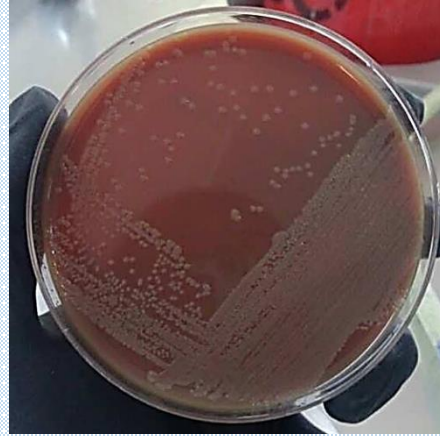Realiza exudado uretral  
Cultivo  
Tinción de Gram



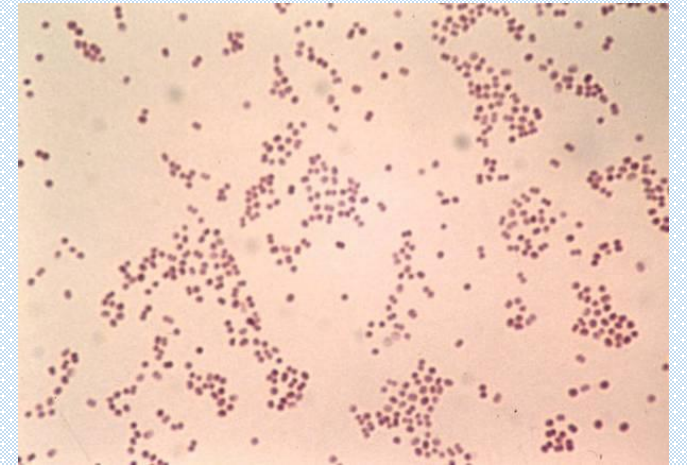
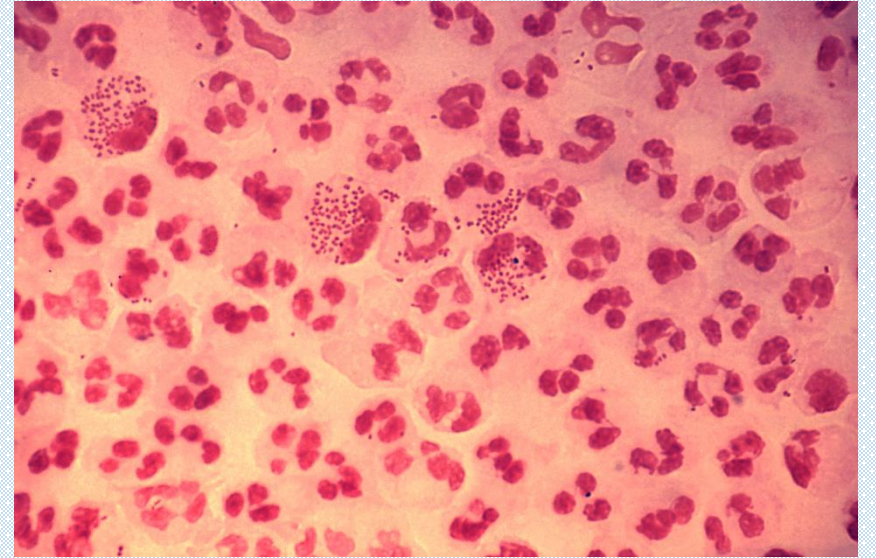
ACH



Tinción  
de Gram



Laminilla muestra directa



CGN

Prueba de catalasa



oxidasa



Pruebas de auxotipificación



Cepa ATCC: *S. aureus*

+



Cepa ATCC: *E. coli*

Positiva

### AUXOTIPIFICACIÓN

ESPECIE	GLUCOSA	MALTOSA	SACAROSA	LACTOSA
<u><i>N. gonorrhoeae</i></u>	+	-	-	-
<i>N. meningitidis</i>	+	+	-	-
<i>N. lactamica</i>	+	+	-	+
<i>N. sicca</i>	+	+	+	-
<i>N. cinerea</i>	-	-	-	-
<i>M. catarrhalis</i>	-	-	-	-


# Diagnóstico:

*Neisseria gonorrhoeae*

## *Tratamiento:*

Ceftriaxone IM 500 mg con el azithromycin 1 g ingerido por vía oral como píldoras. única dosis.

Espectinomicina - 2 g IM



# Referencias

Performance Standards for Antimicrobial Susceptibility Testing. 28<sup>o</sup> ed. 2018. CLSI. *Neisseria gonorrhoeae*

- Sexually Transmitted Diseases (STDs). <https://www.cdc.gov/std/treatment/default.htm>
- Azitromicina. [http://www.facmed.unam.mx/bmnd/gi\\_2k8/prods/PRODS/Azitromicina.htm](http://www.facmed.unam.mx/bmnd/gi_2k8/prods/PRODS/Azitromicina.htm)
- Ceftriaxone. [http://www.facmed.unam.mx/bmnd/gi\\_2k8/prods/PRODS/Ceftriaxona.htm](http://www.facmed.unam.mx/bmnd/gi_2k8/prods/PRODS/Ceftriaxona.htm)